

Çocukluk ve Gençlik Dönemindeki Hipodonti ve Hipoplazi Olgularına Protetik Yaklaşımlar

Prosthetic Considerations in Cases of Hypodontia and Hypoplasia in Children and Adolescents

Cenk CURA¹ Ece KOPARAL²

Ege Üniversitesi, Dişhekimliği Fakültesi, ¹Protetik Diş Tedavisi AD, ²Pedodonti AD, İzmir

Özet

Çocukluk ve gençlik döneminde hipodonti, hipoplazi gibi gelişim bozukluğu saptanmış olgularda, ağız şemalarının çok değişiklik göstermesi, protetik tedavi planlamasının bireysel olarak ele alınmasını gerektirmektedir.

Çalışmada ağızdaki dişlerin konus kuron şeklinde hazırlandığı, üst yapının akrilik rezin tam protez olarak yapıldığı, *overdenture* sistemi ile tedavi edilmiş biri odontodisplazi, diğeri anhidrotik ektodermal displazi tanısı konmuş iki olgu sunulmaktadır. Teleskopik sistemin sekonderleri, akrilden oluşturulmuştur. Böylece genç hastanın değişen çene boyutu ve diş sayısına göre protezin değiştirilebilmesine olanak sağlanmıştır. Sonuç olarak, hipodonti veya gelişim bozukluğu gösteren genç hastaların, protetik rehabilitasyonlarında teleskopik *overdenture*'lerin iyi bir alternatif olduğu düşünülmektedir.

Anahtar sözcükler: teleskop protez, akril

Abstract

Prosthetic treatment has to be individually planned for children and adolescents with hypodontia or hypoplasia since their dental status shows many variations. The study presents two cases (one with odontodysplasia and the other with non-hydrotic ectodermal dysplasia) treated with conus crowns and acrylic resin complete denture. The secondary part of the telescopic system was prepared using acrylic resin. This gives the opportunity to make further changes according to the changing size of the jaw and tooth number of a young patient. As a conclusion, telescopic overdenture type prosthesis is a good alternative to treat young patients with hypodontia or structural disturbances.

Keywords: telescopic prosthesis, acrylic resin

Dişler oluşumları sırasında ya da gelişimlerinden sonra pek çok faktörün etkisinde kalabilirler. Dişlerde bu faktörlerin ortaya çıkma zamanları ve sürelerine bağlı olarak çeşitli patolojiler gelişebilir. Patolojik değişiklikler, bazen dişlerin bir kısmını veya tümünü hipoplazi tarzında etkilerken, bazen de dişlerin hiç gelişmemesine ya da artı dişlerin oluşumuna neden olabilmektedir. Diş sayısındaki azalma total ya da parsiyel olabilir. Total diş eksikliğine anodonti, parsiyel eksikliğe ise hipodonti adı verilir. Ektodermal displazi, kleidokraniyal dizostozis ve

Down sendromu gibi bazı sendromlarda ise yine diş eksiklikleri ya da sürme gecikmeleri görülür. Ayrıca, dişlerin tümünü ilgilendiren amelogenesis imperfekta, dentinogenesis imperfekta, odontodisplazi ve dentin displazisi gibi hipoplaziler diş dokusunda oluşturdukları zayıflığa bağlı olarak dişlerin erken kaybına neden olabilmektedir.^{1,2}

Diş eksikliği ve hipoplaziler özellikle fonksiyon, fonasyon ve estetik açıdan sorun yaratmaktadır. Bu nedenle diş eksikliğinin erken yaşta tedavisi ve hipoplazik dişlerdeki defektli dokuların en kısa

Çocukluk ve Gençlik Dönemindeki Hipodonti ve Hipoplazi Olgularına Protetik Yaklaşımlar

Prosthetic Considerations in Cases of Hypodontia and Hypoplasia in Children and Adolescents

Cenk CURA¹ Ece KOPARAL²

Ege Üniversitesi, Dişhekimliği Fakültesi, ¹Protetik Diş Tedavisi AD, ²Pedodonti AD, İzmir

Özet

Çocukluk ve gençlik döneminde hipodonti, hipoplazi gibi gelişim bozukluğu saptanmış olgularda, ağız şemalarının çok değişiklik göstermesi, protetik tedavi planlamasının bireysel olarak ele alınmasını gerektirmektedir.

Çalışmada ağızdaki dişlerin konus kuron şeklinde hazırlandığı, üst yapının akrilik rezin tam protez olarak yapıldığı, *overdenture* sistemi ile tedavi edilmiş biri odontodisplazi, diğeri anhidrotik ektodermal displazi tanısı konmuş iki olgu sunulmaktadır. Teleskopik sistemin sekonderleri, akrilden oluşturulmuştur. Böylece genç hastanın değişen çene boyutu ve diş sayısına göre protezin değiştirilebilmesine olanak sağlanmıştır. Sonuç olarak, hipodonti veya gelişim bozukluğu gösteren genç hastaların, protetik rehabilitasyonlarında teleskopik *overdenture*'ların iyi bir alternatif olduğu düşünülmektedir.

Anahtar sözcükler: teleskop protez, akril

Abstract

Prosthetic treatment has to be individually planned for children and adolescents with hypodontia or hypoplasia since their dental status shows many variations. The study presents two cases (one with odontodysplasia and the other with non-hydrotic ectodermal dysplasia) treated with conus crowns and acrylic resin complete denture. The secondary part of the telescopic system was prepared using acrylic resin. This gives the opportunity to make further changes according to the changing size of the jaw and tooth number of a young patient. As a conclusion, telescopic overdenture type prosthesis is a good alternative to treat young patients with hypodontia or structural disturbances.

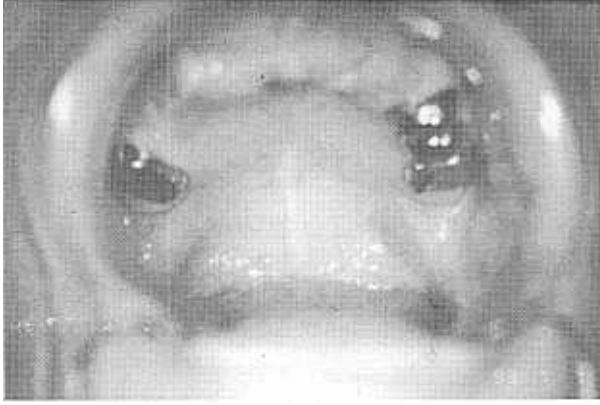
Keywords: telescopic prosthesis, acrylic resin

Dişler oluşumları sırasında ya da gelişimlerinden sonra pek çok faktörün etkisinde kalabilirler. Dişlerde bu faktörlerin ortaya çıkma zamanları ve sürelerine bağlı olarak çeşitli patolojiler gelişebilir. Patolojik değişiklikler, bazen dişlerin bir kısmını veya tümünü hipoplazi tarzında etkilerken, bazen de dişlerin hiç gelişmemesine ya da artı dişlerin oluşumuna neden olabilmektedir. Diş sayısındaki azalma total ya da parsiyel olabilir. Total diş eksikliğine anodonti, parsiyel eksikliğe ise hipodonti adı verilir. Ektodermal displazi, kleidokraniyal dizostozis ve

Down sendromu gibi bazı sendromlarda ise yine diş eksiklikleri ya da sürme gecikmeleri görülür. Ayrıca, dişlerin tümünü ilgilendiren amelogenezis imperfekta, dentinogenezis imperfekta, odontodisplazi ve dentin displazisi gibi hipoplaziler diş dokusunda oluşturdukları zayıflığa bağlı olarak dişlerin erken kaybına neden olabilmektedir.^{1,2}

Diş eksikliği ve hipoplaziler özellikle fonksiyon, fonasyon ve estetik açıdan sorun yaratmaktadır. Bu nedenle diş eksikliğinin erken yaşta tedavisi ve hipoplazik dişlerdeki defektli dokuların en kısa

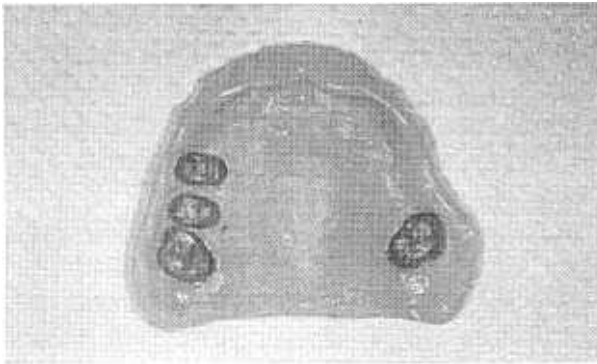
akrilik protezin diş uyan bölgesi aşındırılmış ve dişin sürmesi tamamlandıktan sonra, metal *coping* ile kaplanmıştır. Metal *coping*'in, protez kaidesi ile uyumlandırılması, otopolimerizan akrilik ile ağızda yapılmıştır.



Resim 2. Üst çene dişleri *konus* kuron şeklinde kaplanmıştır. Sol üst kanine de, sürmesi tamamlandıktan sonra benzer uygulama yapılmıştır.



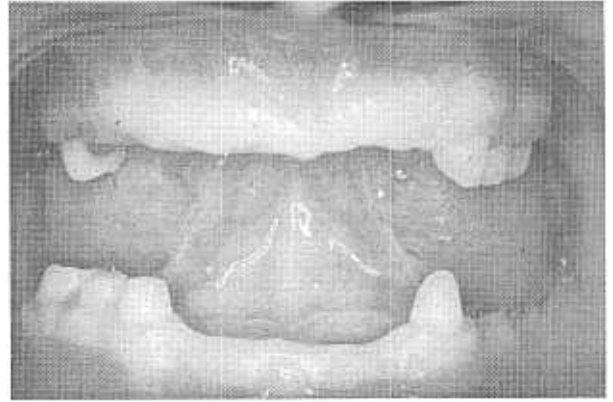
Resim 3. *Konus* kuronlar ve protez içindeki yerleri.



Resim 4. *Konus* kuronların protez içindeyken görünümü.

Olgu 2

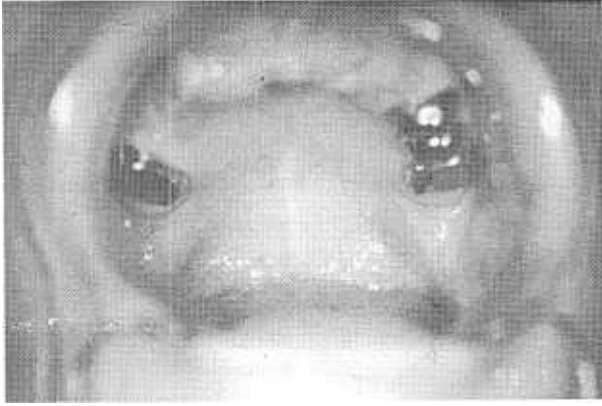Anhidrotik ektodermal displazi tanısı konmuş, 1985 doğumlu hasta, 1998 yılında E.Ü. Dişhekimliği Fakültesi Pedodonti Kliniği'ne başvurmuştur. İnteraoral ve radyografik incelemeler sonucunda; üst çenede sağ süt ikinci azı dişi, sol üst çenede ise süt kanin dişi ile süt birinci ve ikinci azı dişleri, sağ alt çenede süt kanin, süt birinci ve ikinci azı dişleri, sol alt çenede ise kalıcı kanin dişi saptandı (Resim 5). Hasta estetik şikayetinin oldukça önemli boyutlarda olduğunu ve çiğneme işlevlerindeki zorluklar nedeniyle de mide rahatsızlıklarının olduğunu bildirdi.



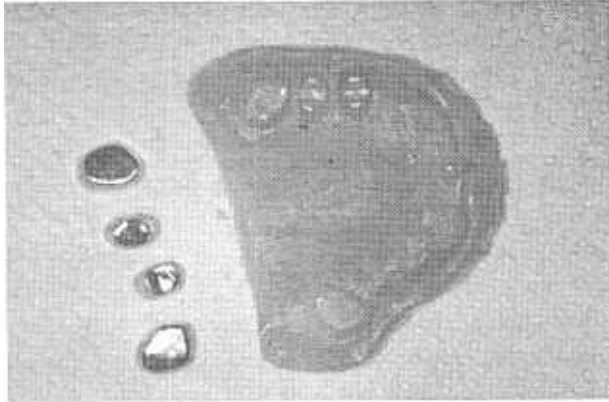
Resim 5. Alt-üst çene dişlerinin, *konus* kuron için hazırlandıktan sonraki görünümü. İnterokluzal mesafenin fazlalığı, dikkat çekicidir.

Klinik muayenede interokluzal mesafenin düşük olduğu saptandı. Hastanın rahat ettiği dikey boyutun saptanabilmesi amacıyla, bir geçiş protezi hazırlandı. Hastanın uyum gösterebilmesi için dikey boyut artışları kademeli olarak yapıldı. Hastanın kalıcı protezi teleskop alt yapılı akrilik tam protez şeklinde planlandığı için, ağızdaki süt dişleri, bir önceki olguda belirtilen kriterlere uygun olarak kesildi ve birer *metal coping* yapıldı (Resim 6). Hastanın varolan okluzyonunun dikey boyutu, ilk aşamada protez yapımına elverişli olan en az miktarda (~3 mm) artırıldı (Resim 7). Bu mesafe alt ve üst çene protezleri arasında paylaştırıldı. Bir aylık kullanım süresi sonrası hastanın herhangi bir yakınması olmadığı saptandı. Estetik olarak kabul edilebilir alt yüz yüksekliğine ulaşabilmek için okluzyonun dikey boyutu birer milimetre daha yükseltildi. Yükseltme işlemleri *Dentatus* artikülöründe otopolimerizan akrilik ile yapıldı. Yükseltme protezleri ağızdayken alınan

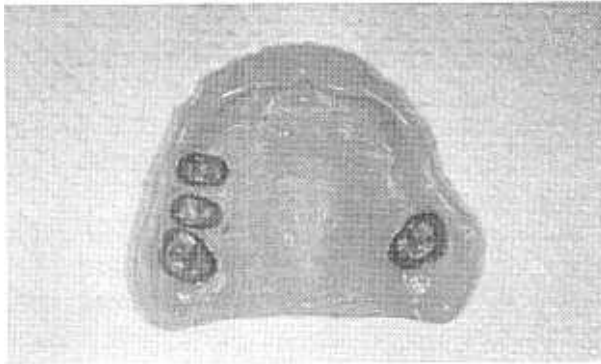
akrilik protezin dişe uyan bölgesi aşındırılmış ve dişin sürmesi tamamlandıktan sonra, metal *coping* ile kaplanmıştır. Metal *coping*'in, protez kaidesi ile uyumlandırılması, otopolimerizan akrilik ile ağızda yapılmıştır.



Resim 2. Üst çene dişleri *konus* kuron şeklinde kaplanmıştır. Sol üst kanine de, sürmesi tamamlandıktan sonra benzer uygulama yapılmıştır.



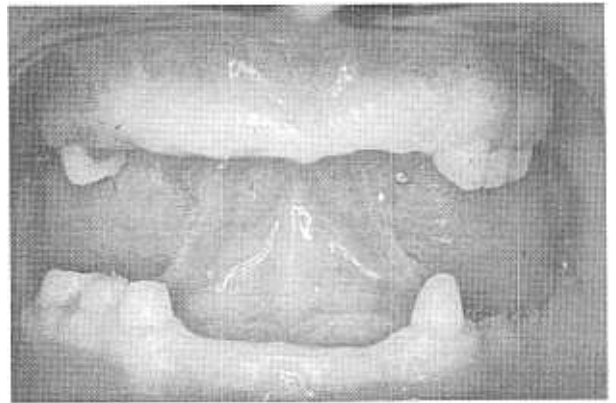
Resim 3. *Konus* kuronlar ve protez içindeki yerleri.



Resim 4. *Konus* kuronların protez içindeyken görünümü.

Olgu 2

Anhidrotik ektodermal displazi tanısı konmuş, 1985 doğumlu hasta, 1998 yılında E.Ü. Dişhekimliği Fakültesi Pedodonti Kliniği'ne başvurmuştur. İntraoral ve radyografik incelemeler sonucunda; üst çenede sağ süt ikinci azı dişi, sol üst çenede ise süt kanin dişi ile süt birinci ve ikinci azı dişleri, sağ alt çenede süt kanin, süt birinci ve ikinci azı dişleri, sol alt çenede ise kalıcı kanin dişi saptandı (Resim 5). Hasta estetik şikayetinin oldukça önemli boyutlarda olduğunu ve çiğneme işlevlerindeki zorluklar nedeniyle de mide rahatsızlıklarının olduğunu bildirdi.



Resim 5. Alt-üst çene dişlerinin, *konus* kuron için hazırlandıktan sonraki görünümü. Interokluzal mesafenin fazlalığı, dikkat çekicidir.

Klinik muayenede interokluzal mesafenin düşük olduğu saptandı. Hastanın rahat ettiği dikey boyutun saptanabilmesi amacıyla, bir geçiş protezi hazırlandı. Hastanın uyum gösterebilmesi için dikey boyut artışları kademeli olarak yapıldı. Hastanın kalıcı protezi teleskop alt yapılı akrilik tam protez şeklinde planlandığı için, ağızdaki süt dişleri, bir önceki olguda belirtilen kriterlere uygun olarak kesildi ve birer *metal coping* yapıldı (Resim 6). Hastanın varolan okluzyonunun dikey boyutu, ilk aşamada protez yapımına elverişli olan en az miktarda (~3 mm) artırıldı (Resim 7). Bu mesafe alt ve üst çene protezleri arasında paylaştırıldı. Bir aylık kullanım süresi sonrası hastanın herhangi bir yakınması olmadığı saptandı. Estetik olarak kabul edilebilir alt yüz yükseklğine ulaşabilmek için okluzyonun dikey boyutu birer milimetre daha yükseltildi. Yükseltme işlemleri *Dentatus* artikülöründe otopolimerizan akril ilavesi ile yapıldı. Yükseltme protezleri ağızdayken alınan

tez değiştirilmeden de protezin yenilenmesi mümkün olabilmektedir. Bu işlem, protezin kenarları inceliyor, protezin uyumu bozuluncaya kadar devam ettirilebilir. Bu aşamadan sonra protezin yenilenmesi gerekmektedir. Metal *coping*'ler ağızdayken bir ölçü alınır ve hastanın yeni protezi bilinen klinik ve laboratuvar işlemleri ile tekrar hazırlanır. İlk protezin yapımından farklı olarak, ikinci protezin mufla aşamasında, metal *coping*'ler yerine alçı modeldeki alçı *coping*'lerin üzerine akril hamuru preslenir.

Çocukluk ve gençlik döneminde hipodonti, hipoplazi gibi gelişim bozukluğu saptanmış olgularda, ağız şemalarının çok değişiklik göstermesi, protetik tedavi planlamasının bireysel olarak ele alınmasını gerektirmektedir. Genel uygulamada teleskop sistemleri için gerekli olan interokluzal mesafenin sağlanması sorun oluşturmaktadır. Ancak ortak bulgu olarak bu tip olgularda, okluzyonun dikey boyutunun normalden düşük olduğu bildirilmiştir.¹⁰ Bu durum teleskop uygulamaları için bir avantaj oluşturmaktadır. Protezin altındaki dişlerin kaplanmış olması da dişlerin çürüğe karşı direncini arttırmaktadır.

Sonuç

Çalışmada anlatılan *overdenture* sisteminin üstünlükleri olarak; protezin kolaylıkla beslenebilmesi, metal *coping*'lerin değiştirilmeden protezin yenilenebilmesi, konus kuronların yapımında baz metal alaşımlarının kullanılabilmesi, primer ve sekonder arasında zamanla bozulan sürtünme yüzeylerinin akril ilavesi ile tekrardan kazandırılabilmesi, ekonomik oluşu ve hastalara özgü modifikasyonların kolaylıkla yapılabilmesi sayılabilir. Dişlerinde hipodonti veya gelişim bozukluğu gösteren genç hastaların, protetik rehabilitasyonlarında teleskopik *overdenture*'ların iyi bir alternatif olduğu kanısındayız.

Kaynaklar

1. Regezi JA, Sciubba J. Oral Pathology- Clinical Pathologic Correlations. 2nd Ed. W.B. Saunders, Philadelphia, 1993, 494-514.
2. Daniel B. Birth Defects Atlas and Compendium. Williams and Wilkins, Baltimore, 1973, 165-684.

3. Dyson J.E. Prosthodontics for children, In: Wei SHY, Pediatric Dentistry: Total patient care. Lea Febiger, Philadelphia, 1988, 259-274.
4. Ogata K, Watanabe N. Longitudinal study on torque transmitted from denture base to an abutment tooth of lower distal-extension removable partial dentures with conus crown telescopic system. *J Oral Rehabil* 1993; 20: 341-348.
5. Johnke G. Investigations on the incorporation of telescopic crown-partial dentures in comparison with bridgework and total dentures. *Dtsch Stomatol* 1991; 41: 362-368.
6. Akagawa Y, Seo T, Ohkawa S, Tsuru H. A new telescopic crown system using a soldered horizontal pin for removable partial dentures. *J Prosthet Dent* 1993; 69: 228-231.
7. Weigl P, Hahn L, Lauer HC. Advanced biomaterials used for a new telescopic retainer for removable dentures. *J Biomed Mater Res* 2000; 53: 320-336.
8. Sabah E, Eden E, Ünal T. Odontodysplasia: Report of a case. *J Clin Pediatr Dent* 1992; 2: 115-118.
9. Dawson PE. Evaluation, diagnosis and treatment of occlusal problems. 2nd Ed. CV Mosby, St. Louis, 1989, 448-456.
10. Hasanreisoglu U, Aras Ş, Sakaoglu F, Tulga F. Hidrotik ve Anhidrotik Ektodermal Displazilerin Protetik Rehabilitasyonu- 6 olgu nedeniyle. *AÜ Dişhek Fak Derg* 1987; 14: 337-344.

Yazışma Adresi:

Dr. Cenk CURA
Ege Üniversitesi, Dişhekimliği Fakültesi
Protetik Diş Tedavisi Anabilim Dalı
35100 Bornova, İZMİR
Faks : (232) 463 38 75
E-posta : cenkcure@hotmail.com