

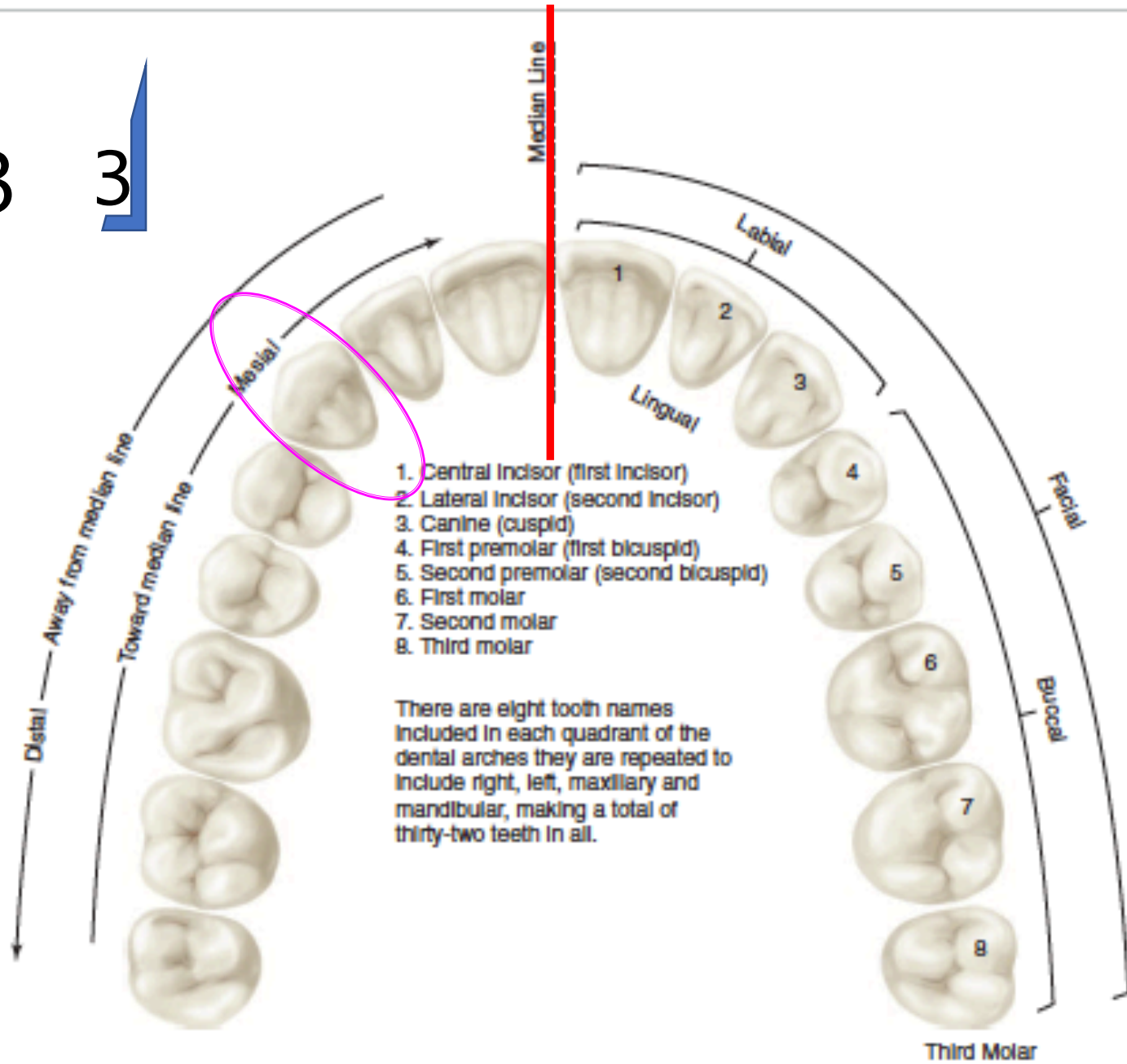
ÜST KANIN DIŞ



Dr. Gülcan Coşkun Akar

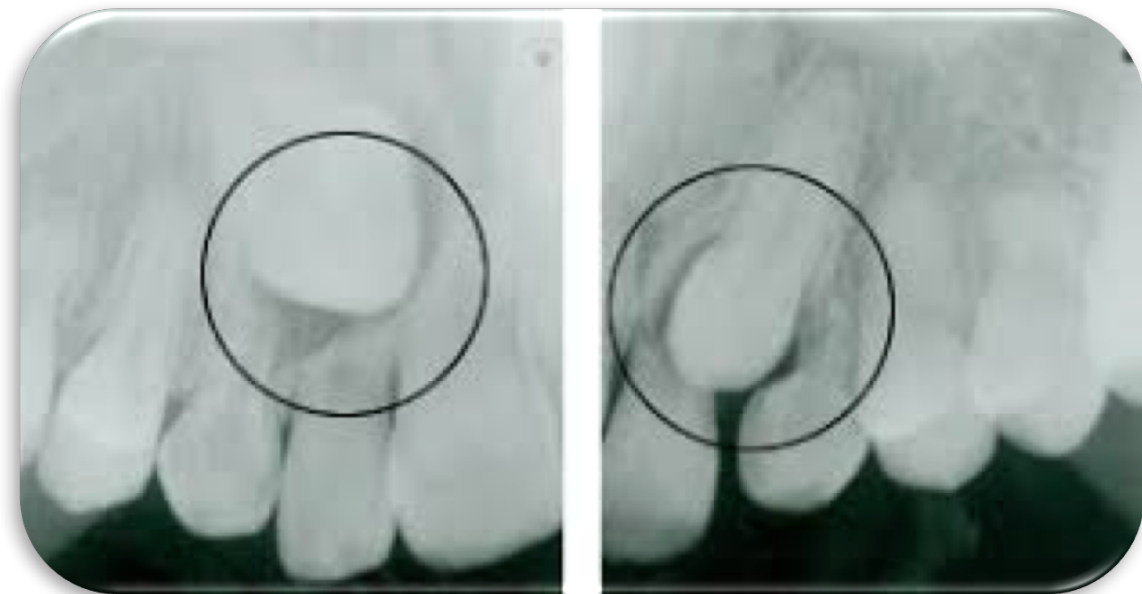
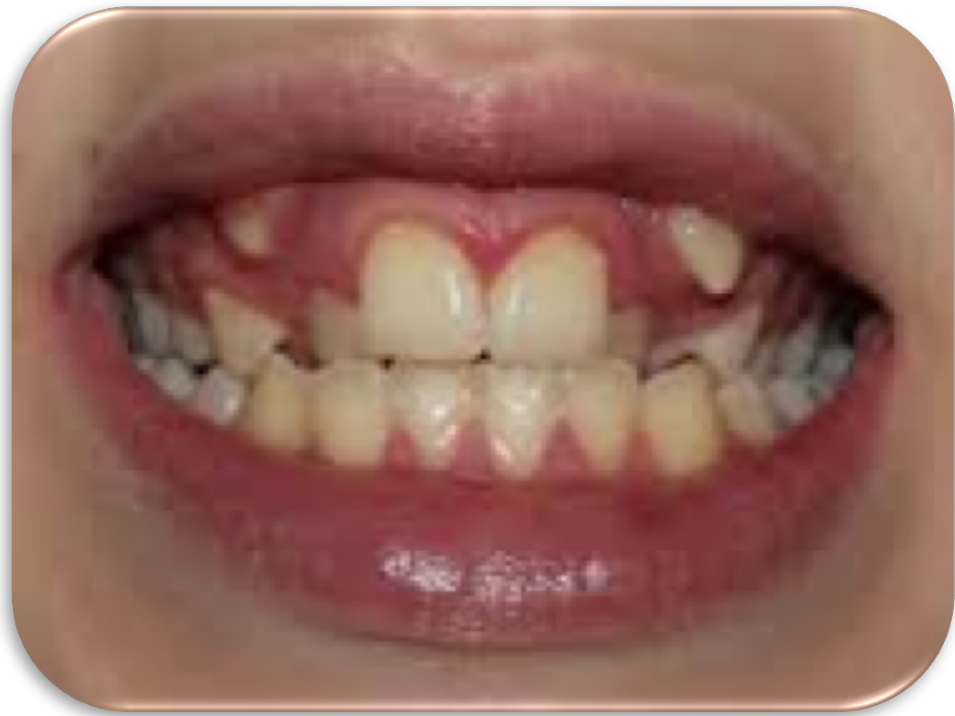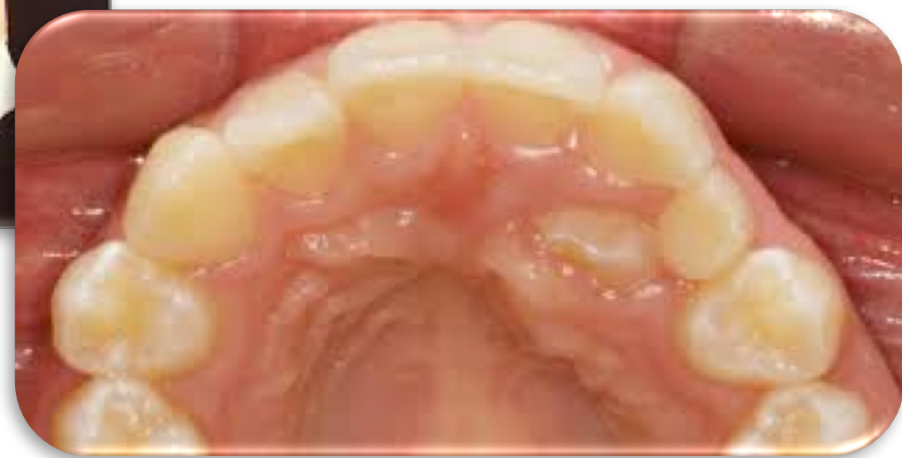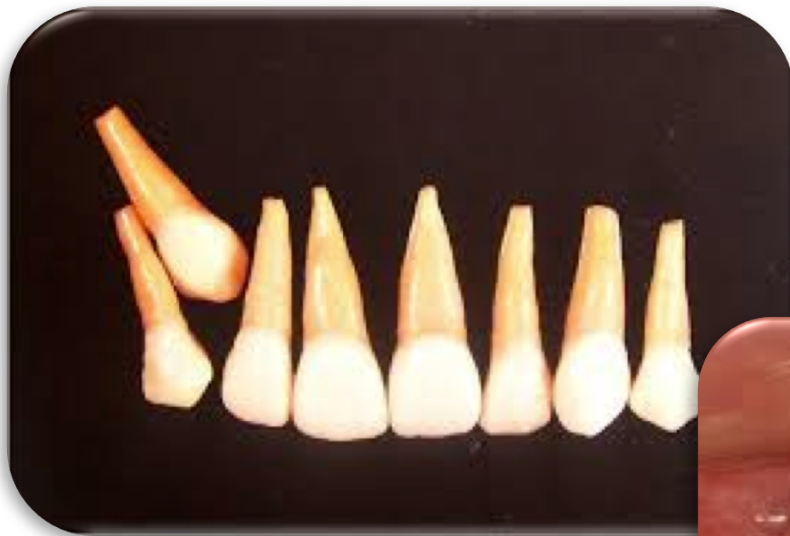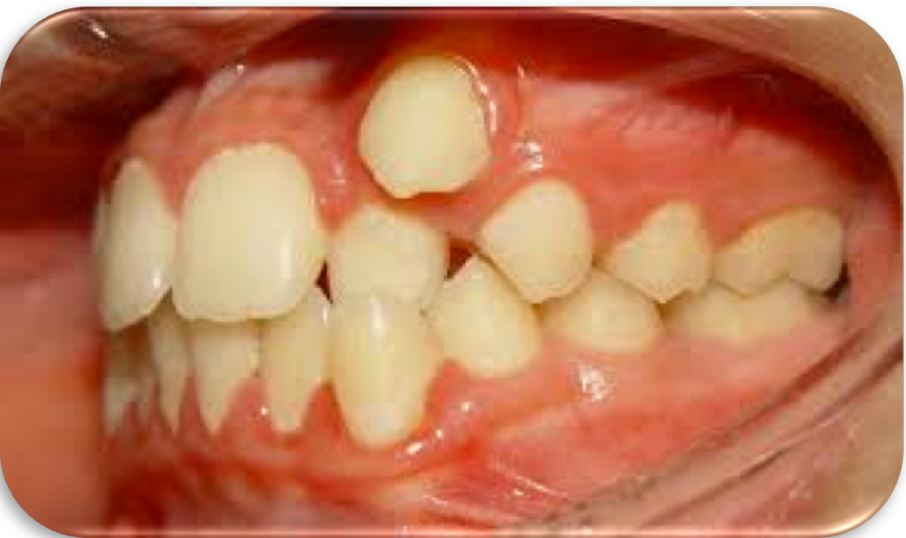13

3



Third Molar





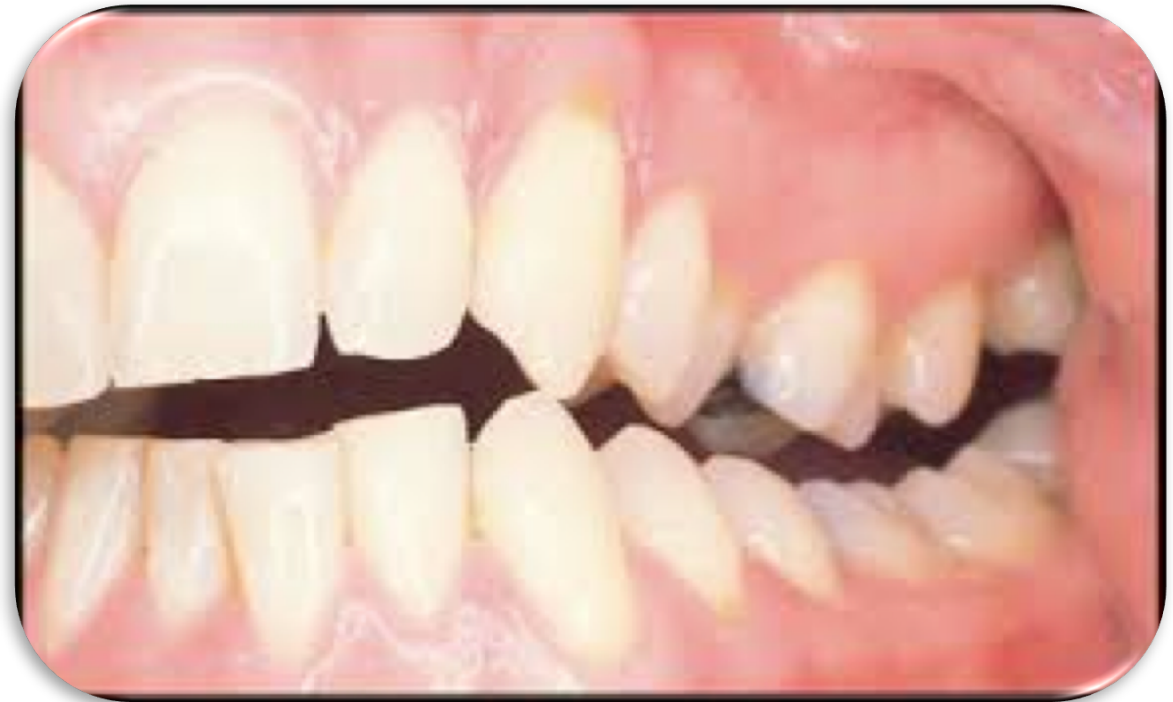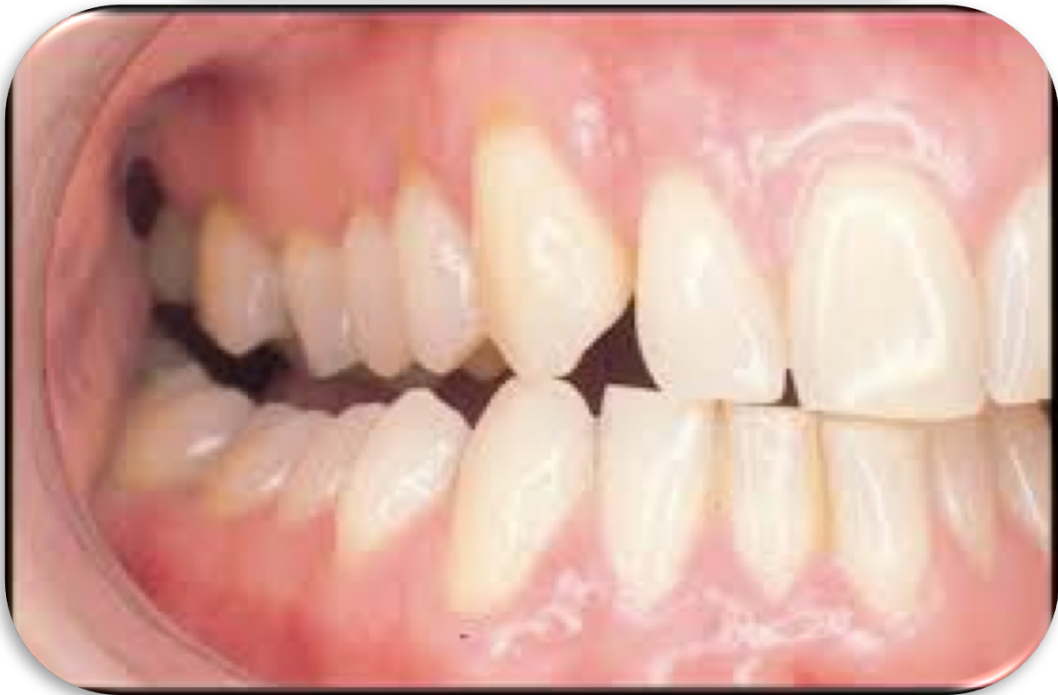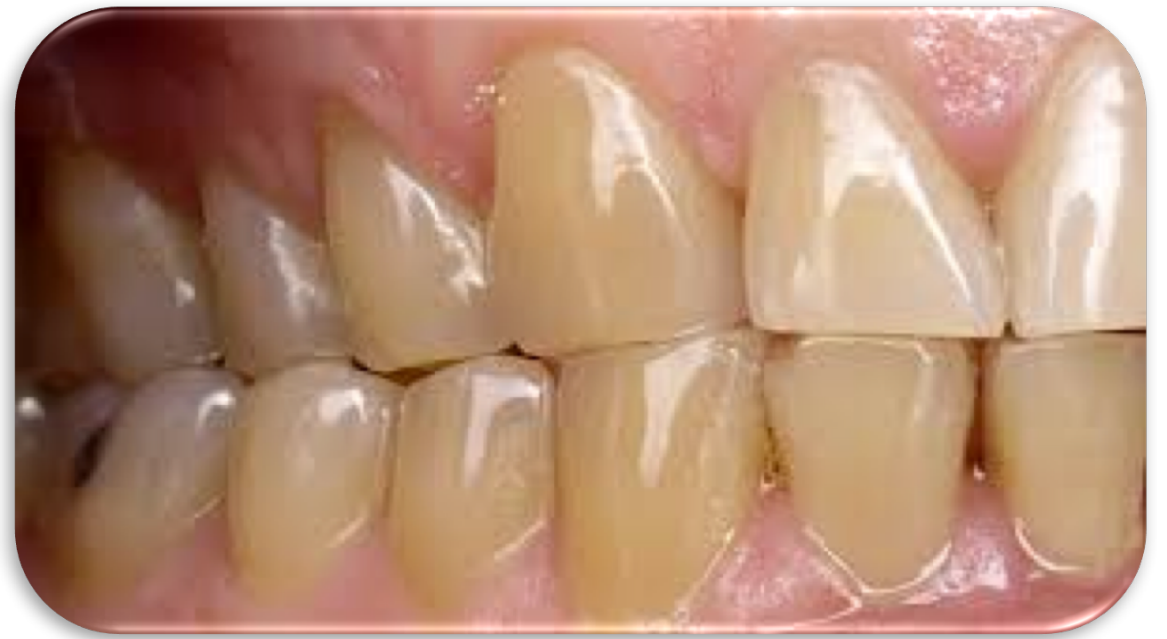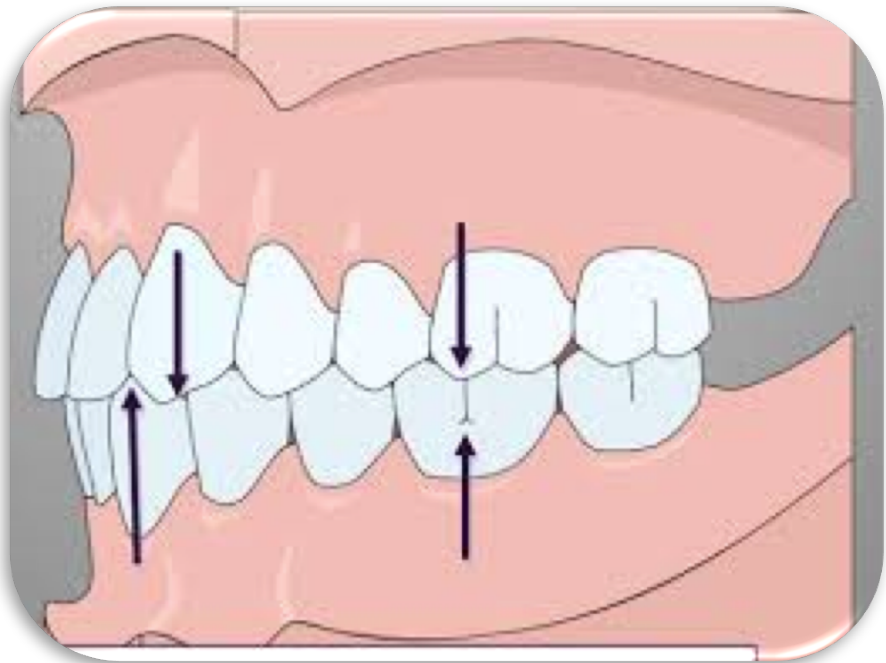


TABLE 1-1 Measurements of the Teeth: Specifications for Drawing and Carving Teeth of Average Size*

	LENGTH OF CROWN	LENGTH OF ROOT	MESIODISTAL DIAMETER OF CROWN [†]	MESIODISTAL DIAMETER OF CROWN AT CERVIX	LABIO- OR BUCCOLINGUAL DIAMETER OF CROWN	LABIO- OR BUCCOLINGUAL DIAMETER OF CROWN AT CERVIX	CURVATURE OF CERVICAL LINE—MESIAL	CURVATURE OF CERVICAL LINE—DISTAL
Maxillary Teeth								
Central incisor	10.5	13.0	8.5	7.0	7.0	6.0	3.5	2.5
Lateral incisor	9.0	13.0	6.5	5.0	6.0	5.0	3.0	2.0
Canine	10.0	17.0	7.5	5.5	8.0	7.0	2.5	1.5
First premolar	8.5	14.0	7.0	5.0	9.0	8.0	1.0	0.0
Second premolar	8.5	14.0	7.0	5.0	9.0	8.0	1.0	0.0
First molar	7.5	B L 12 13	10.0	8.0	11.0	10.0	1.0	0.0
Second molar	7.0	B L 11 12	9.0	7.0	11.0	10.0	1.0	0.0
Third molar	6.5	11.0	8.5	6.5	10.0	9.5	1.0	0.0
Mandibular Teeth								
Central incisor	9.0 [‡]	12.5	5.0	3.5	6.0	5.3	3.0	2.0
Lateral incisor	9.5 [‡]	14.0	5.5	4.0	6.5	5.8	3.0	2.0
Canine	11.0	16.0	7.0	5.5	7.5	7.0	2.5	1.0
First premolar	8.5	14.0	7.0	5.0	7.5	6.5	1.0	0.0
Second premolar	8.0	14.5	7.0	5.0	8.0	7.0	1.0	0.0
First molar	7.5	14.0	11.0	9.0	10.5	9.0	1.0	0.0
Second molar	7.0	13.0	10.5	8.0	10.0	9.0	1.0	0.0
Third molar	7.0	11.0	10.0	7.5	9.5	9.0	1.0	0.0

Kalsifikasyonun ilk kanıtı	4-5 ay
Minenin tamamlanması	6-7 yaş
Erüpsiyon	11-12 yaş
Kök tamamlanması	13-15 yaş

Modalajda önerilen boyutlar	Kron serviko-insizal uzunluğu	Kök Uzunluğu	Kronun mezyo-distal çapı	Kronun boyun kısmındaki mezyo-distal çapı	Kronun labio-lingual yada bukkolingual çapı	Kronun boyun kısmındaki labiolingual yada bukkolingual çapı	Mezyal yüzdeki servikal çizgi derinliği	Distal yüzdeki servikal çizgi derinliği
Üst Santral	10,5 mm	13 mm	8,5 mm	7,0 mm	7,0 mm	6,0 mm	3,5 mm	2,5 mm
Üst lateral	9,0 mm	13 mm	6,5 mm	5,0 mm	6,00 mm	5,00 mm	3,00 mm	2,00 mm
Üst Kanin	10,00 mm	17,00 mm	7,5 mm	5,5 mm	8,00 mm	7,00 mm	2,5 mm	1,5 mm

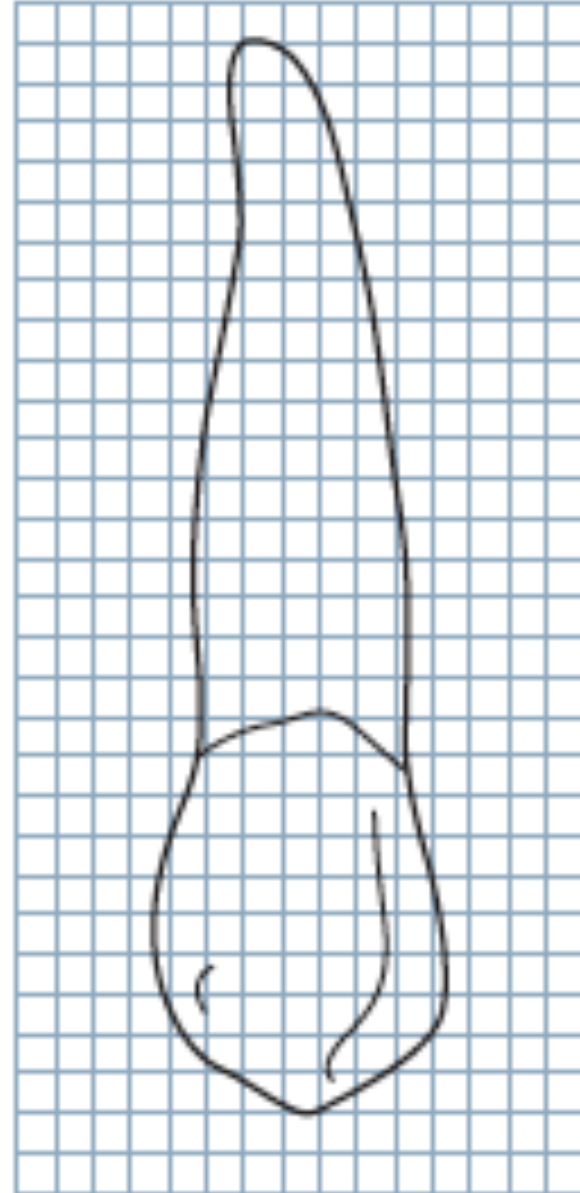
1.2

1.4

1.7

LABIAL YÜZ

Trapezoidal



LABIAL YÜZ

Kök apeksi konik, kör sonlanma

Kök silindir formda,
düzgün yüzeyle ve konveks

Servikal çizgi ile distal
kontakt alanı bölgesi arası
konkav

Distal Faset > Mezyal Faset


Distal
Faset

Mezyal
Faset

Servikal çizgi ile mezyal kontakt
alanı bölgesi arası konveks

Labial sırt

Temas noktasından insizal alana
kadar konkav



LABIAL YÜZ

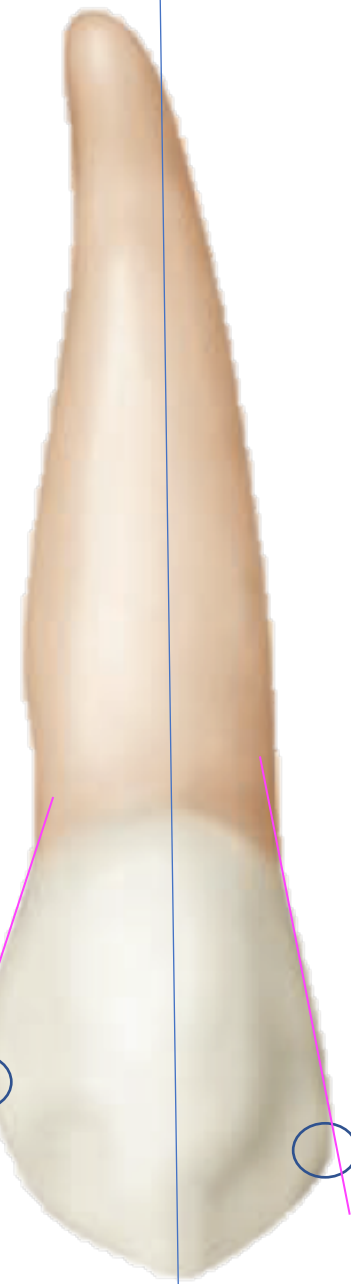
Kron yatay orta üçlünün ortası

Distoinsizal açı yuvarlak

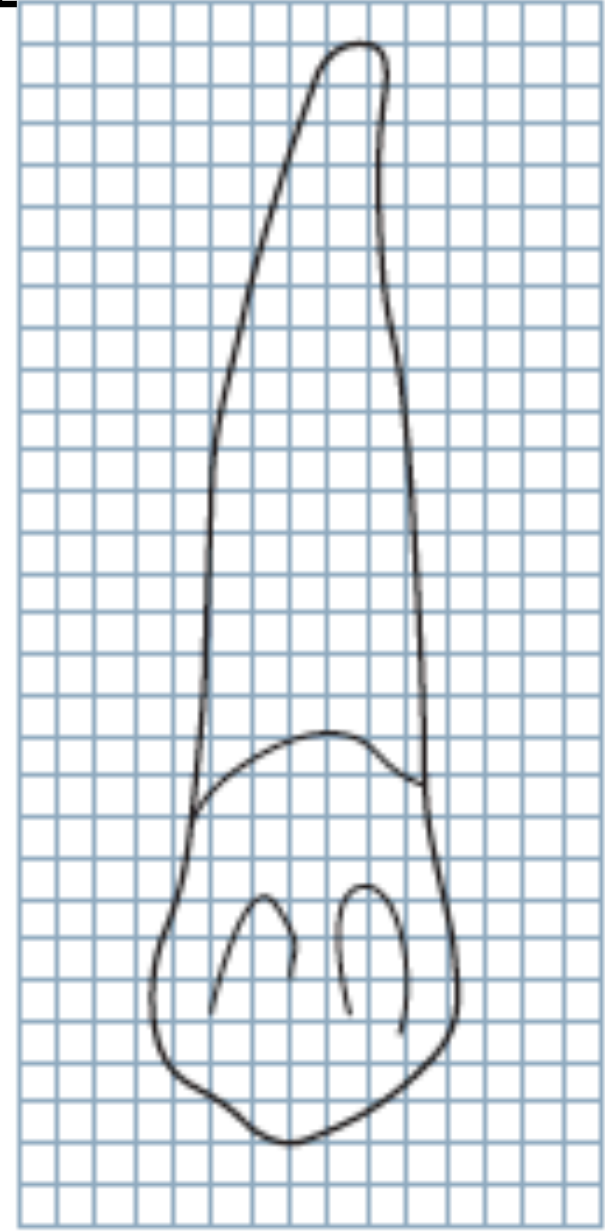
Tüberkül tepesi

Kron yatay insizal üçlü ile orta üçlünün birleşim noktası

Tüberkülün mezyal eğimi distal eğimiden daha kısa

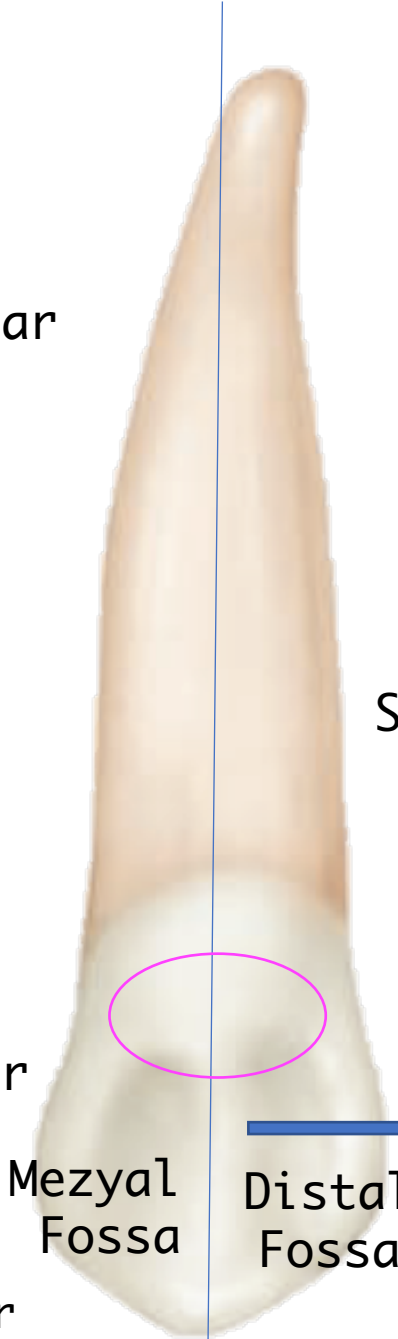

PALATİNAL YÜZ Trapezoidal



PALATİNAL YÜZ

Kron ve kök labial yüzden daha dar



Singulum geniş, küçük bir tüberkül formunda

Anterior dişler arasında en gelişmiş singulum

Gelişmiş mezyal ve distal kenar sırtlar

Mezyoinsizal sırt < Distoinsizal sırt

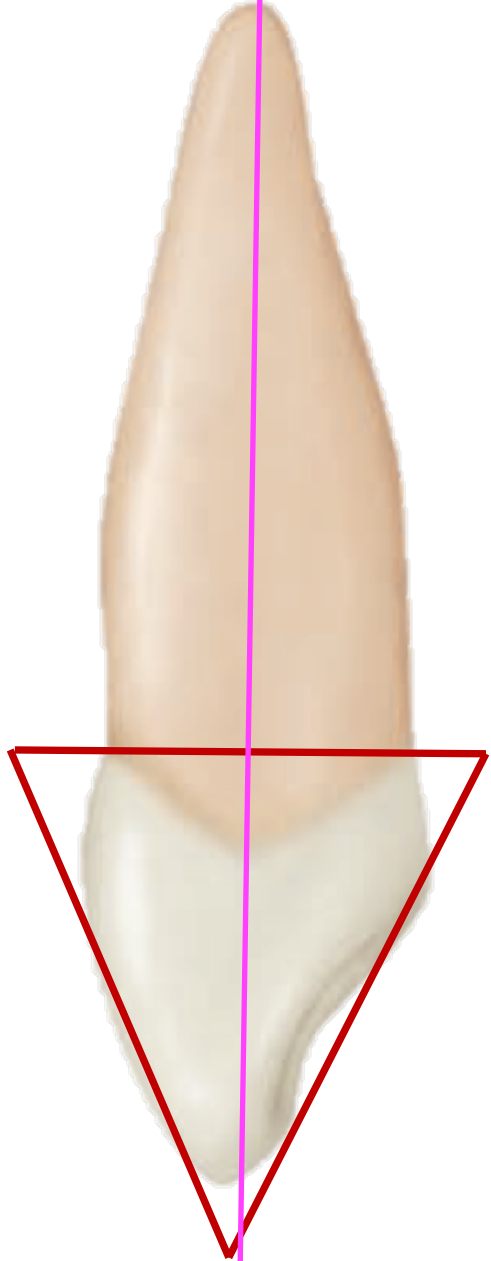
Mezyo insizal kenar < Disto insizal kenar

Mezyal
Fossa

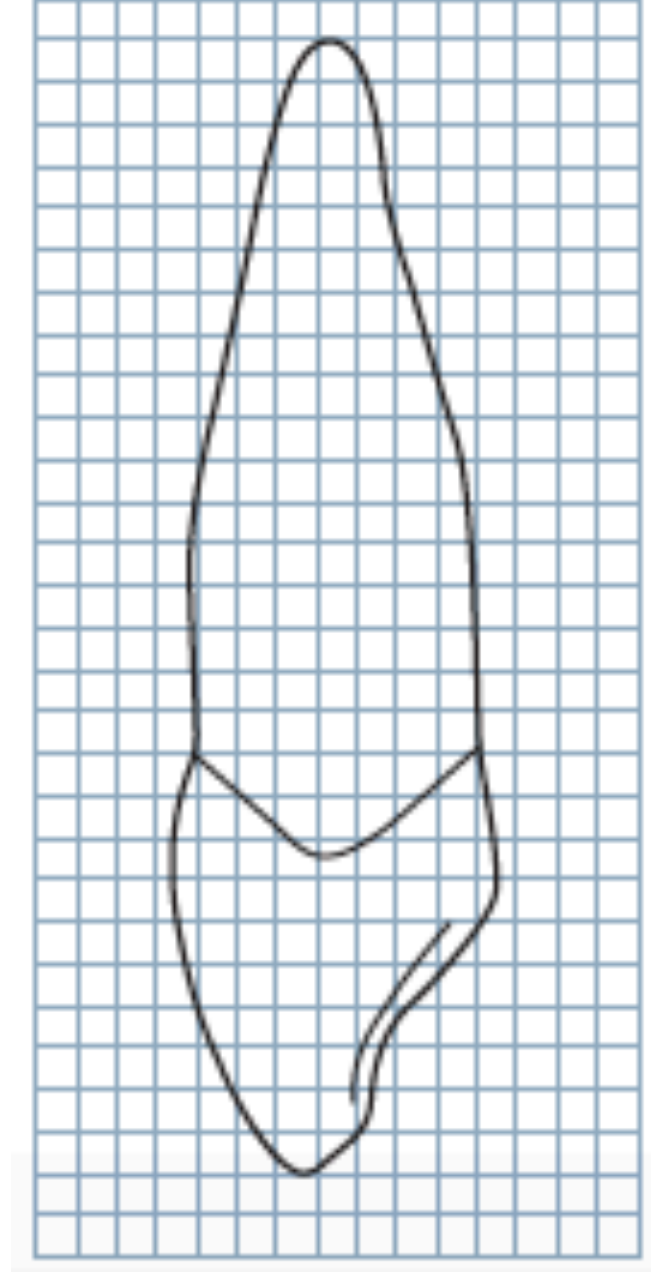
Distal
Fossa

Lingual sırt

MEZYAL YÜZ



Üçgen



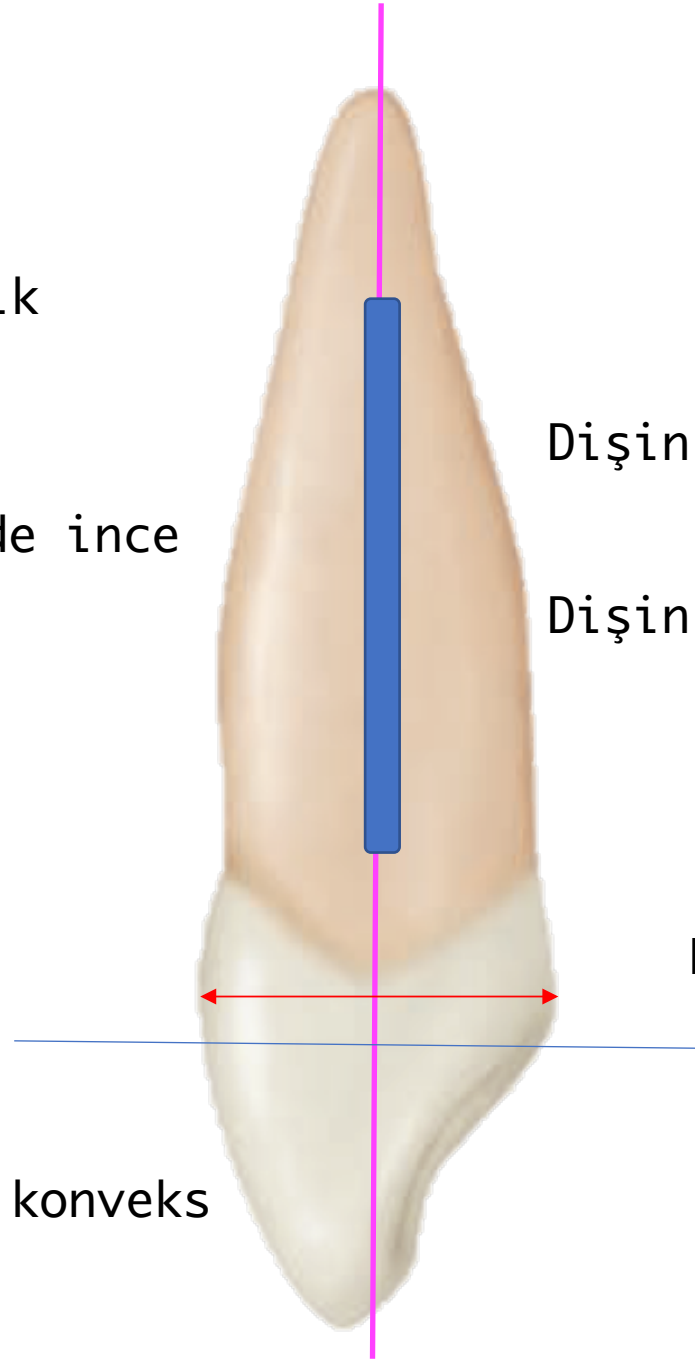
MEZYAL YÜZ

Kök konik

Labiolingual yönde ince

Labial ekvator ve singulum
kron yatay servikal
üçlüsünde

Labial yüz konveks

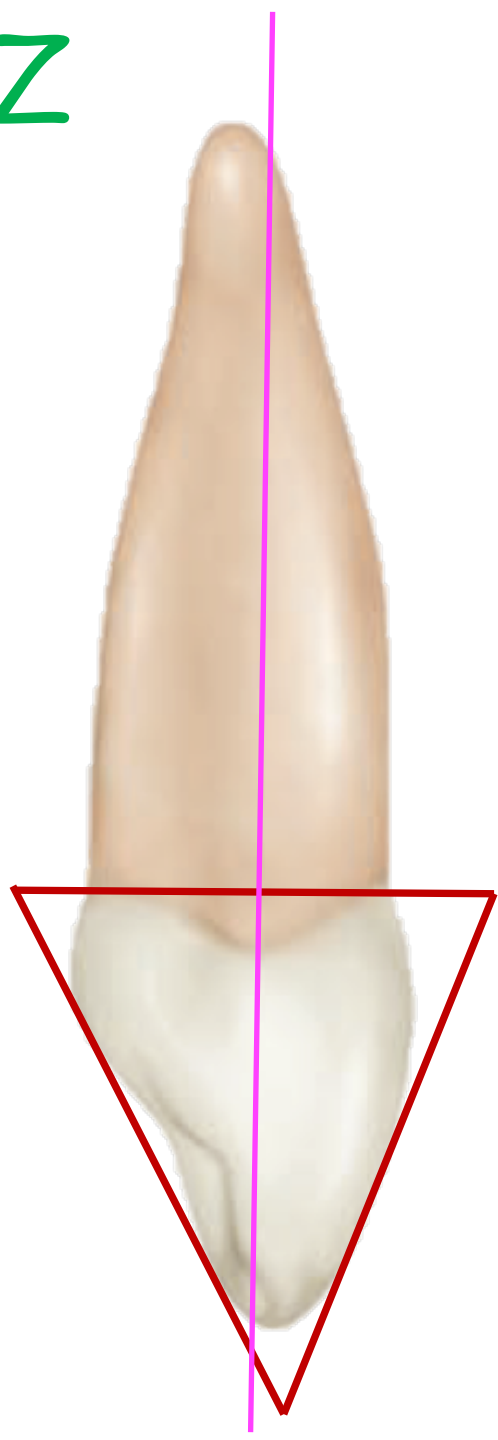


Dişin alveol yuvası içinde dönmesini ve yer değiştirmesini engeller.

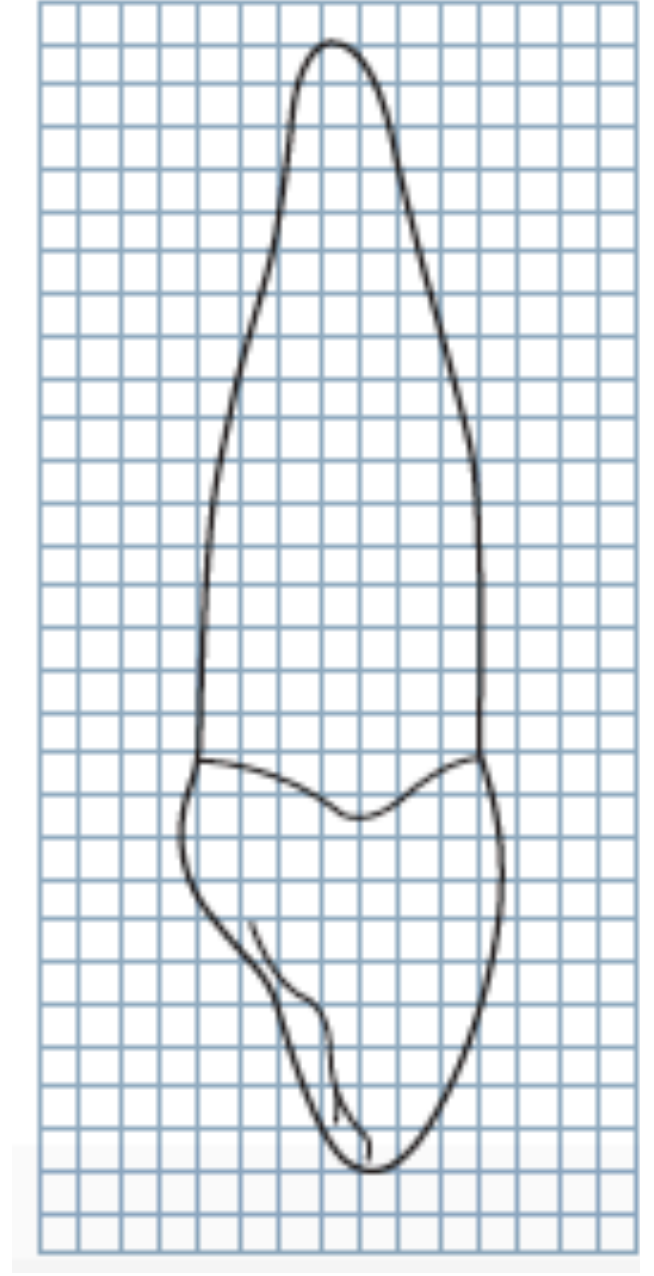
Dişin alveol yuvası içinde sağlamlığını artırır.

Kesici dişler arasında labiolingual yönde en geniş diş

DİSTAL YÜZ

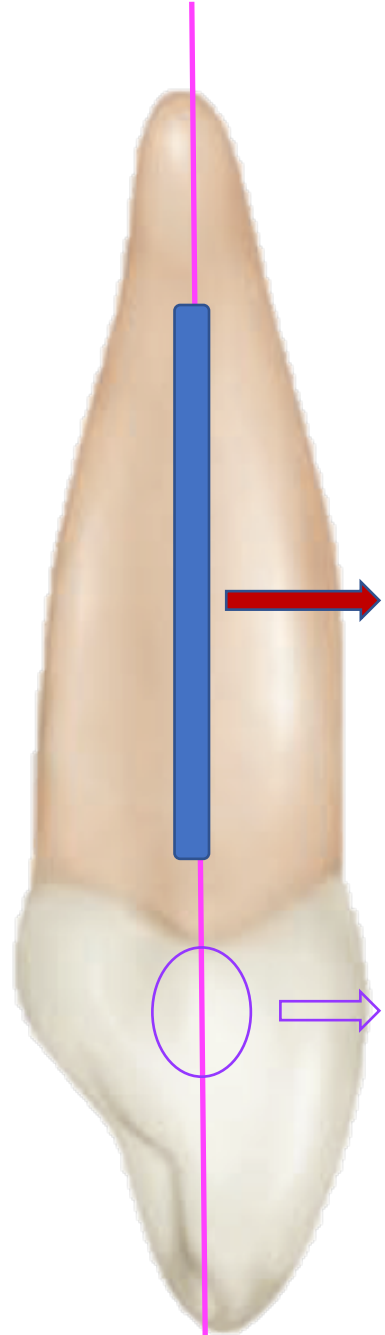


Üçgen



DİSTAL YÜZ

Distal marjinal sırt baskın,
hatları düzensiz

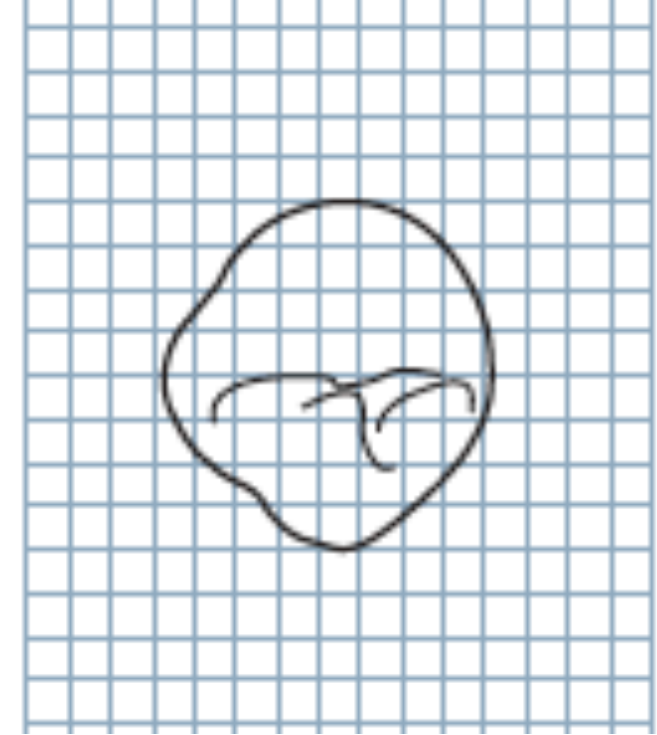
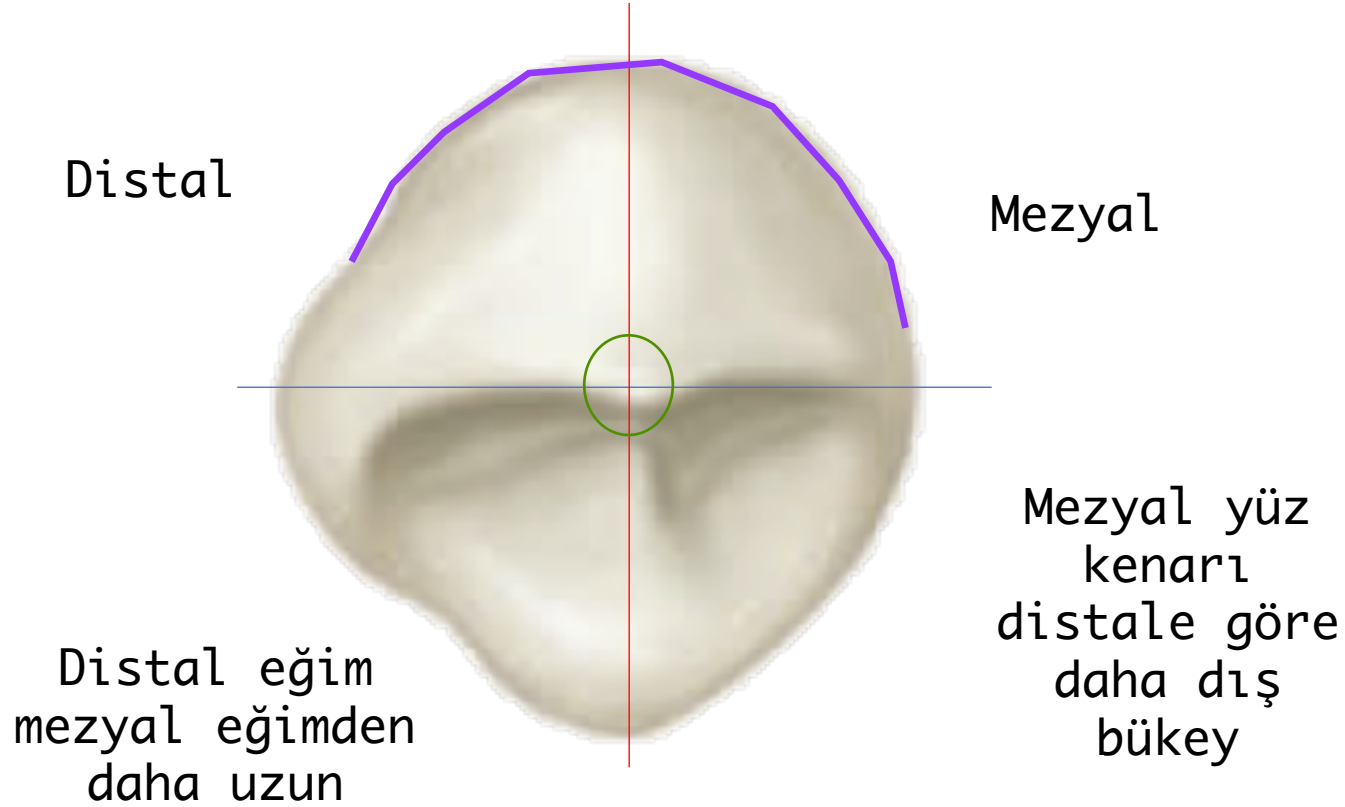


Gelişim oluğu
mezyalden daha
belirgin

Kron konturu
konkav

İNSİZAL YÜZ

Labial yüz diğer anterior dişlerden daha konveks



Mezyal yüz
kenarı
distale göre
daha dış
bükey

Labiolingual > Mezyodistal